●がん転移研究の新しい展開―分子研究から臨床へ―
［III］臨床的研究の展開―病態把握と治療法改善―

11. Sentinel node navigationによるがん治療の個別化

北川　雄光*，北島　政樹**

Sentinel node（SN）とは腫瘍から最初のリンパ流が到達するリンパ節であり，ここに最初の微小転移が生ずるという仮説がSN conceptである．乳がん，悪性黒色腫においてはその妥当性が証明され，すでにこれに基づく臨床応用が開始されている．また，現在消化器がんを含む多くの固形がんにおいて，この理論が適応しうるか否かの検討が進められている． 教室では1998年よりRI法を用いて消化器がんのSNを同定し，SNを指標としたリンパ節転移診断の妥当性を検討してきた．これまでに標準的切除郭清例231例（食道がん37例，胃がん139例，大腸がん55例）を対象に術前内視鏡下にテクネシウムスズコロイドを粘膜下層に投与し，術中gamma probeを用いてSNを同定したのち，標準的切除郭清術を施行しSNを指標としたリンパ節転移診断の正診率を検討してきた．SN同定率は食道がん92%（34/37），胃がん95%（132/139），大腸がん87%（48/55）であった．転移陽性例検出感度は食道がん86%（19/22），胃がん91%（20/22），大腸がん85%（11/13）でSNを指標としたリンパ節転移診断正診率は食道がん91%（31/34），胃がん98%（130/132），大腸がん96%（46/48）であった．すでにリンパ流が修飾された可能性のある進行がんでは偽陰性例を経験したが，本来本法を用いた縮小治療の対象となるT１N０症例に限るとその成績は極めて良好である． RI法では消化器がんにおいても定量的かつ系統的な術中SN同定が可能であり，従来跳躍転移と考えられていた転移分布も単にSNが解剖学的に２群リンパ節以遠に存在したことに起因するものであることが判明した．リンパ節転移診断正診率をはじめとする成績は乳がんや悪性黒色腫における初期成績に匹敵するものであり，今後，適応を限定し技術的な改善をさらに加えることで本法を消化器がんにおいても臨床応用することが可能であることが示唆された．食道がんにおける３領域郭清の個別的適応やSNを標的とした放射線療法を応用した集学的治療の可能性，早期胃がん，結腸がんに対する低侵襲手術の適応拡大，下部直腸がんに対する側方郭清適応の個別化など臨床応用が期待される．今後，こうした手法が多くの固形がんにおいて確立され，診断ならびに治療の標的として応用されていくものと考えられる．

Individualized treatment for cancer using sentinel node navigation

YUKOU KITAGAWA　Department of Surgery, Keio University School of Medicine

*きたがわ・ゆうこう：慶應義塾大学医学部外科助手．昭和61年慶應義塾大学医学部卒業．平成５年ブリティッシュコロンビア大学Post. doctral research fellow．平成８年川崎市立川崎病院外科副医長．平成９年現職．主研究領域／消化器外科学（食道・胃），免疫・遺伝子療法，Sentinel node navigation．
**きたじま・まさき：慶應義塾大学医学部外科教授．

Key words
Sentinel node
リンパ節郭清
低侵襲手術
微小転移

はじめに

固形がん治療において，主病巣の外科的切除が可能であってもその転移巣まで制御することはときとして困難である．とくに「目に見えない敵」である微小転移を相手にした場合，「どこまで切除すればがん細胞を根絶やしにできるか？」という問いに対する普遍的な答えは現時点では見つからない．われわれ外科医は，がん病巣を切除する際に，常にこの見えない敵「微小転移」の存在に脅え，これに対峙する方法を求めてきた．予防的系統的リンパ節郭清は，その結果確立されたがん外科治療の大きな柱であるといえる．一方，外科手術の安全域を広くとればとるほど，侵襲は大きくなり術後の機能障害も大きくなる．早期がんの発見頻度が上昇し，遠隔成績の向上とともに治療後の生活の質がより一層重要視されるようになってきた昨今，この問題は「命を救うためのやむをえない犠牲」として片付けることのできない外科医のジレンマのひとつになってきている．もちろん，術後障害を恐れるあまり病巣を残して再発をきたすようなことは許されない．Sentinel node navigation はこうした問題にある一定の方向性を示してくれる概念であり，がん治療のあり方を画一的なものからより個別的なものへと転換する武器として，最近注目されている新しい手法である．

1．Sentinel node 理論とは

Sentinel node（SN）とは腫瘍から最初のリンパ流を受けるリンパ節である（**図 1**）．がんの転移はまずこの SN から生じるという仮説が SN 理論である．これが成立すると仮定すると，SN にリンパ節転移がなければその他にもリンパ節転移は生じていないと判断することができる．したがって，広範な所属リンパ節郭清を行わなくても，SN のみを sampling すればその症例のリンパ節転移状況を把握することができる．また SN に転移のない症例ではリンパ節郭清を省略することができる．がんの病期診断を効率的かつ正確に行うためにも，縮小手術を個別的に適用するためにも，画期的かつ魅力的な仮説である．しかし，がん転移の多様性を身をもって体験してきたわれわれ臨床家にとって，この仮説をにわかに受け入れることは難しい．以前より仮説として存在したこの理論の妥当性を悪性黒色腫において Morton ら[1]が証明したのをきっかけに，1990 年代乳がんにもこの手法の応用が試みられた．悪性黒色腫，乳がんについての欧米における SN を指標としたリンパ節転移診断の成績を見るかぎり，大部分の症例において SN 理論が成立することが判明し，現在欧米を中心に大規模な臨床試験が行われている．そして，この SN 理論が他の多くの固形腫瘍にも適用可能であるか否かが注目の的となっている．

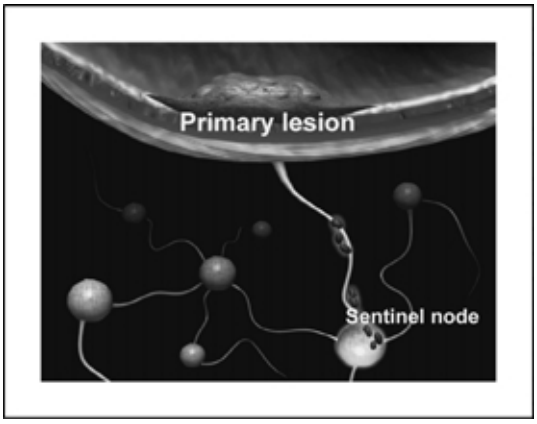

図 1　Sentinel node

2．Sentinel node navigation の実際 ―消化器がんへの応用―

悪性黒色腫や乳がんでは確立されつつある

この手技を消化器がんへも応用すべく，教室では1998年からRI法による消化器がんのSN navigationに取り組んできた[2]．われわれは比較的大きなコロイド粒子であるテクネシウムスズコロイドを内視鏡下に粘膜下層に注入し，SNへの集積を術前シンチグラフィーや術中ガンマプローブにて検索する手法を開発した．その結果，消化器がんではリンパ流は同時他方向性に存在し，SNはときには解剖学的遠隔部位にも存在することが判明した（**図2**）．

食道がん，胃がん，大腸がんにRI法によるSN同定を行ったうえで標準的切除郭清を施行し，そのリンパ節転移状況から消化器がんにおけるSN navigationの妥当性を検証してきた．現時点で通常の病理学的検索結果が判明した231例についての成績はSN同定率93%，転移検出率88%，転移診断正診率97%で，乳がんや悪性黒色腫における初期成績に匹敵するものであった．すなわち，この手法が表在腫瘍のみならず，他の多くの固形腫瘍に応用できる可能性を示唆している．

3．Sentinel node navigationの臨床的意義

1）微小転移の効率的検出

近年，郭清したリンパ節の連続切片の作製や免疫染色，さらにはRT-PCRを用いた検索により，通常法ではリンパ節転移陰性と診断されていた症例のなかに微小転移が発見されることが報告されているが，臨床実地において郭清したリンパ節すべてについて詳細な検討を行い，いわゆるUltra-stagingを行うことは実質的には不可能に近い．そこで，通常の郭清手術においてSNを同定しておくことで，効率よく微小転移の検索が可能になる．すなわち，SNを指標に微小転移の臨床的意義が明らかになってゆくことが期待される．また，通常法ではpN0と判定される症例の微小転移を拾い上げることにより，適切な付加治療を行うこともできる．

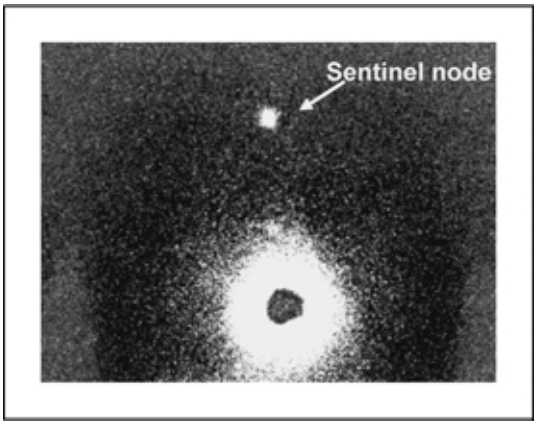

図2　解剖学的遠隔部位に存在する Sentinel node

2）リンパ節郭清の個別化，低侵襲手術への期待

乳がんや悪性黒色腫では，SN転移陰性例ではリンパ節郭清を省略する方法がすでに欧米の多くの施設で採用され，従来の定型的，予防的郭清術との遠隔成績の比較が行われている．また，SNに転移があった場合にはリンパ節郭清を行うのが原則であるが，これが極めて微小な転移である場合には，補助療法を付加したり，あるいは何もせずに経過を見ようという試みもはじまっている．がん転移がSNからはじまり，初期の段階では微小転移がSNにとどまっている可能性を考えると，SNを診断の指標としてだけでなく治療の標的としても考えようとする魅力的な方向性である．しかし，仮に遺残リンパ節転移があとから判明しても，追加郭清の比較的容易な表在がんでは受け入れられやすいが，消化器がんなど深部臓器では適応しにくい考え方である．その臨床的妥当性の証明は，臓器ごとに今後の大規模な臨床試験の結果を待たねばならない．

消化器がん，肺がん，婦人科領域のがんなどその他多くの固形がんでも，SN理論が臨床

的に実証されればその臨床応用としてSN転移陰性例に対するリンパ節郭清省略が可能となる．画一的に行われてきたリンパ節郭清を個別化することで，多くの症例で手術による侵襲は大幅に軽減されることになる．たとえばsm胃がんのリンパ節転移頻度は15%，sm 1では2%にすぎないが，D 2（2群リンパ節まで含めたリンパ節郭清）もしくはD 1+αの郭清が標準的に行われている．SN生検で正確なリンパ節転移診断が可能になれば，転移陰性例では腹腔鏡下局所切除術の適応とすることができる．食道がんの3領域郭清や直腸がんの側方郭清など，QOLに多大な影響をおよぼす手術の適応も個別的に決定することができる．食道がんでは肺炎などの重篤な合併症発生頻度が，直腸がんでは術後の排尿・性機能などがリンパ節郭清の度合いと密接に関係していることはよく知られており，不必要な郭清を省くことの意義は大きい．また，外科的治療に限らず，放射線療法を行う際に主病変のみならずSNを照射野に含めることは，顕在化していない微小転移を制御するうえで重要であると考えられる．

また，近年めざましい進歩をとげた内視鏡下手術とSN生検を組み合わせることで，新しい低侵襲手術が開発できるものと思われる．現在われわれは胃がん，大腸がんを対象に内視鏡下のセンチネルリンパ節生検のfeasibility studyを開始し良好な成績を得ている[3]．このような手法は婦人科領域，泌尿器科領域，肺がんでも応用が可能であろう．これまでの外科手術の役割として，可能な限り確実に大きく切除することが再発を防ぐ最大の武器とされてきた．そのためには体壁を大きく破壊して良好な視野で系統的なリンパ節郭清を行うことが標準とされてきた．しかし，SN理論と内視鏡下手術の導入が，がんの外科治療を今まさに大きく変えようとしている．

〔文献〕

1）Morton DL, Wen DR, Wong JH, *et al.* : Technical details of intraoperative lymphatic mapping for early stage melanoma. *Arch Surg* 1992 ; 127 : 392―399.

2）Kitagawa Y, Fujii H, Mukai M, *et al.* : The role of sentinel lymph nodes in gastrointestinal camcer. *Surg Clin N Am* 2000 ; 80 : 1799―1809.

3）Kitagawa Y, Ohgami M, Fujii H, *et al.* : Laparoscopic detection of sentinel lymph nodes in gastrointestinal cancer : Application for the novel minimally invasive surgery. *Ann Surg Oncol* 2001, in press.

質　疑　応　答

座長（今村）　ありがとうございました．素晴らしいpresentationだったと思いますが，会場からご質問，コメントをお願いいたします．

私どもも，北川先生のお話を最初に聞いた時は本当かなと思ったのですが，北川先生はこの数年間これに没頭されていまして，先ほどいわれましたように，がんに対するaffinityではなくて，リンパ管の経路を見つけるということから始めて，sentinel nodeといわれるものも複数であるということを実証しつつ，この仕事を進めているわけです．非常に外科的な発想から出ていますので，またいろいろな方からご意見がありましたらお願いしたいと思います．先生が提示された患者さんでsentinel nodeでmicrometastasisが見つかったけれども，それ以外のところではmicrometastasisはなかったというお話で，非常に説得性があると思うのですが，いかがでしょうか．

曽根三郎（徳島大）　一つ質問させていただきます．われわれ内科サイドから見ますと，非常にダイナミックなアプローチで，成績もよくて非常に感銘を受けたのですが，primary cancer部分の遺伝子解析をされて，growth factorとか，あるいはcell cycleとかangiogenesisとかapoptosisとか，そういった関連

する遺伝子の発現と sentinel node の情報を合わせれば，もっと正確な予後とか，あるいは手術法を決めるうえで参考になると思うのです．もちろん先生はそういう点でこれを解析されたと思いますが，ちょっと教えていただけませんか．

北川　もちろん先生がおっしゃる通りでありまして，実は私のもともとの仕事は，今村先生にもご指導いただいていたのですが，10年ぐらい前は主病変の遺伝子異常からリンパ節転移が予測できないか，ということをもっぱらやっておりました．そしてそこで得たものはやはりそこである程度予測できるのですが，そういったものはあくまでも予測であって，たとえば遺伝子増幅があっても，必ずしも転移とは限りませんし，ない患者さんで転移している方も当然あるわけです．ですから，この方法はあくまでも検出，がん細胞がいるか，いないかという点の判断でありまして，それを先生がおっしゃるように二つ組み合わせることによって，またさらに情報は強化されると思います．

もう一点は，先ほど嶋田先生が最後に強調されていましたが，がん細胞が1個だけいた時に，本当にそれをどう取り扱うかは，やはりそのマーカーで，その細胞がどういう分子を発現しているか，あるいはどういう遺伝子異常を持っているかということで，判断しなければならないと思っています．

また，先ほど100%の検査ではないと申しあげましたうちの1例で，α-fetoprotein 産生腫瘍の SM 胃がんが，これはやはり sentinel node を through してバラバラと転移したと思われる症例が1例ありました．したがって，この理論が通用しないような挙動をするがん細胞もきっとあるというふうに考えていますし，そういうものはまた別個に考えなければいけないという，一つのふるい分けという意味でも，先生がおっしゃったような主病変のいろいろな解析は，組み合わされなければいけないというふうに考えています．

座長　施設によってはRIに対して非常に過敏なところもあってプローブを手術室で使えないということもあるのですが，術前のシンチグラフィーでとらえた情報と，術中に実際にリアルタイムでとらえる情報とではどうなのでしょうか．

北川　やはり術前のシンチグラフィーは非常に参考になるのですが，例えば先ほどの106というリンパ節でも，決して1個だけではなくて複数あるわけです．そのうちどれが本当に流れがあったのか，目で見てもわかりません．やはりそこで γ-probe を当てなければ判定できないというのが実際だと思います．

座長　術前に画像化はしているわけですか．

北川　画像化はしています．

座長　それで実際に取り切れたという確認ができるわけですね．

北川　それが一番重要だと思います．

座長　今日は癌研究所の藤本先生がおいでです．藤本先生もいろいろなアイディアで臨床にアプローチしてこられたのですが，内分泌外科の先生として，何かコメントをお願いできませんでしょうか．突然の指名で申しわけございませんが．

藤本吉秀（癌研究所附属病院）　今日はお話を聞かせていただいて思ったのですが，甲状腺のがんなどの場合，とくに乳頭がんはリンパ節転移が非常に高率に起こってくるものですが，先生が実際に今とくに問題にされているのは，早期のがんの症例が主だったとは思いますが，ある程度進んでいますとがん細胞がリンパ管の中に詰まってしまっているのです．甲状腺の場合に，今から15年あるいは20年前でしょうか，甲状腺の中のリンパ管の造影がずいぶんさかんに行われた時代がありまして，あの時の私の印象で思うのですが，喉頭前リンパ節は正常の場合には第3次のリ

ンパ節なのです．ところが実際に乳頭がんの患者では，あそこにかなり高率に転移が起こってくるということで，それは自然の流れが詰まるためにそこに行くのだということで，ある程度進んだ場合はちょっと無理かなという気がするのですが，そのへんのところはいかがでしょうか．

北川　その通りです．今日はお出ししませんでしたが，私どもの症例でも，当初の pilot study では最初は進行例も含めていました．そうしますと，CT で写ってくるようなリンパ腺には入って行かない，あるいはリンパ節転移の中にがん細胞が占める率が増えますと，先生がおっしゃるような現象で，リンパ管がつぶされて，当然そこへはアイソトープが入って行かないという現象がありましたので，先ほどは簡単にＴ１Ｎ０といってしまいましたが，これはあくまでもわれわれ臨床家が見て，これはまず転移がないだろう，9 割 5 分は転移がないだろうと思われる患者さんの中の微小転移を発見する手技であって，進行がんには適応できないと考えています．

藤本　ありがとうございました．

座長　突然の指名で申しわけありませんでした．よいコメントをありがとうございました．Ｔ１Ｎ０という，縮小手術が可能かどうかというような症例に selection をかけてされるということで，advanced cancer に関しては，また別の方法を使わなければいけないということだろうと思います．基礎の先生方から，こういうふうにしたらよいのではないかとか, suggestion はありませんでしょうか. 北川先生，素晴らしい presentation をありがとうございました．